Jurnal Oftalmologi Indonesia Vol. 6, No. 3, Desember 2008 : Hal. 137-149 ISSN. 1693-2587

PENGECATAN KAPSUL ANTERIOR LENSA DENGAN *TRYPAN BLUE*

Dewi Rosalina, Gatut Suhendro
Departemen Ilmu Kesehatan Mata Fakultas Kedokteran Unair/RSU Dr. Soetomo Surabaya

ABSTRACT

Recently, dye enhancement for cataract surgery has been advocated in cases in which the red fundus reflex is absent because of a white cataract. Use of capsule dyes such as trypan blue and indocyanine green (ICG) facilitates safe performance of continuous curvilinear capsulorhexis (CCC), a critical step in phacoemulsification. This article aims to learn further about the use of trypan blue as adjuncts for performing CCC, including indication, pharmacology, and various techniques in using trypan blue to stain the anterior capsule.

Key words: capsule dyes, trypan blue, continuous curvilinear capsulorhexis

Correspondence : Dewi Rosalina, c/o: Departemen/SMF Ilmu Kesehatan Mata Fakultas Kedokteran Universitas Airlangga/RSU Dr. Soetomo. Jl. Mayjend. Prof. Dr. Moestopo 6-8 Surabaya 60286. E-mail: dr_nana96@yahoo.com

PENDAHULUAN

Fakoemulsifikasi merupakan suatu tehnik ekstraksi katarak ekstra kapsuler yang pertama kali dikembangkan oleh Charles Kellman pada tahun 1967. Berbeda dengan teknik ekstraksi katarak ekstra kapsuler (*extra capsular cataract extraction, ECCE*) konvensional, teknik ini dilakukan melalui insisi lebih kecil sehingga dapat mengurangi kemungkinan terjadinya komplikasi luka operasi, mempercepat penyembuhan luka dan rehabilitasi visus lebih cepat.[1]

Kesuksesan fakoemulsifikasi sangat ditentukan oleh keberhasilan tahap kapsuloreksis anterior. Keberhasilan kapsuloreksis anterior sangat bergantung pada visualisasi saat merobek kapsul anterior, untuk mengendalikan robekan agar tetap kontinyu. Hal ini kadang menjadi masalah pada operator pemula dan pada keadaan katarak matur, dimana tidak ada retroiluminasi berupa refleks fundus untuk membedakan kapsul anterior dengan massa lensa di bawahnya. Kapsuloreksis yang tidak sempurna dapat meningkatkan risiko terjadinya robekan kapsul secara radier ke arah atau di belakang ekuator lensa dan komplikasi lain seperti ruptur kapsul posterior, *vitreous loss*, jatuhnya nukleus, dan kesalahan posisi pada pemasangan lensa tanam (*intra ocular lens*).[2,3,4,5]

Terdapat beberapa cara untuk meningkatkan visualisasi kapsul anterior, antara lain dengan mengubah parameter mikroskop (meningkatkan magnifikasi, mengubah fokus, *zoom*, dan posisi X-Y), mengurangi cahaya ruangan, maupun dengan pengecatan kapsul anterior lensa.[4,5]

SEJARAH PENGGUNAAN

Pada tahun 1993 terdapat laporan penggunaan *fluorescein* pada katarak matur untuk meningkatkan visualisasi saat kapsuloreksis, sejak saat itu penggunaan bahan pewarna lain untuk pewarnaan kapsul anterior lensa banyak dilaporkan. Bahan pewarna yang banyak mendapat perhatian adalah *indocyanin green, methylene blue, fluorescein, gentian violet*, dan *trypan blue*.[6]

Dari lima jenis bahan pewarna yang telah disebutkan hanya *indocyanin green, fluorescin* dan *trypan blue* yang disetujui untuk penggunaan secara in vivo pada mata oleh *food and drug administration (FDA). Methylene blue,* dan *gentian violet* tidak dipakai lagi karena bersifat toksik terhadap endotel kornea dan menyebabkan edema kornea pasca operasi.[4,6,7]

Indocyanin green dikatakan dapat mewarnai dengan baik, tetapi selain harganya cukup mahal, warna hijau yang ditimbulkan kurang kontras dibanding warna biru yang dihasilkan oleh *trypan blue*.[4,6]

Fluorescein disetujui oleh FDA di bidang mata sebagai alat bantu diagnostik, yaitu pada angioskopi atau angiografi fundus dan pembuluh darah iris, dengan konsentrasi 2%. Bahan ini bila digunakan pada operasi segmen anterior mata dapat migrasi ke badan kaca dan juga menyebabkan pewarnaan pada korteks dan nukleus lensa serta endotel kornea, sehingga kontras yang dibentuk antara kapsul dan korteks lensa menjadi tidak adekuat.[4,6]

Trypan blue telah digunakan untuk evaluasi sel endotel kornea baik pada donor kornea pasca keratoplasti maupun pasca operasi katarak sejak tahun 1967, di mana *trypan blue* dapat mewarnai nukleus dari sel yang telah rusak berat maupun sel endotel kornea yang telah mati. *Trypan blue* tidak mewarnai sel endotel yang masih hidup dengan membran sel yang baik. Selama hampir 20 tahun, bank kornea *Netherland Ophthalmic Research Institute* telah menggunakan *trypan blue* dengan konsentrasi 0.3% pada kurang lebih 14.000 donor kornea tanpa efek samping yang berarti.[7,8]

Sejak maraknya penggunaan bahan pewarna untuk meningkatkan visualisasi kapsul anterior, *trypan blue* juga mendapat perhatian karena dinilai cukup praktis dan aman penggunaannya. Saat ini *trypan blue* adalah satu-satunya bahan pewarna yang telah disetujui oleh FDA untuk penggunaan secara khusus sebagai alat bantu dalam pewarnaan kapsul anterior lensa pada operasi katarak yaitu tepatnya pada bulan Desember 2004.[4,6]

FARMAKOLOGI *TRYPAN BLUE*

Struktur kimia

Trypan blue adalah pewarna biru *bis-azo*, merupakan molekul simetris yang terdiri dari tiga bagian utama yang dihubungkan oleh dua ikatan *azo*. Bahan ini larut dalam air, mengandung kelompok asam dengan pH 7.37.6, dengan berat Molekul 960.8 dan formula molekul $C_{34}H_{23}N_6O_{14}S_4Na_4$.[7,9]

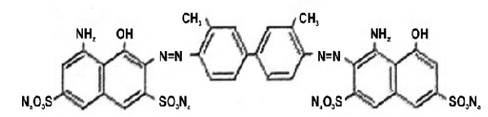

Gambar 1. Struktur kimia dari trypan blue: 3,3-[(3,3'-dimethyl-4,4' biphenylylene) bis(azo)] bis(5-amino-4-hydroxy-2,7-naphtalenedisulfonicacid) tetra sodium salt.[7,9]

Sifat kimia

Dalam penggunaannya untuk pewarnaan kapsul anterior lensa, *trypan blue* yang dimasukkan ke dalam bilik mata depan akan secara selektif mewarnai membran basal dari kapsul anterior lensa. Pada penelitian yang dilakukan oleh Singh dkk didapatkan bahwa *trypan blue* memberikan pewarnaan yang lebih pada permukaan posterior dari kapsul anterior lensa. Hal ini terlihat jelas dengan mikroskop operasi saat kapsul dalam keadaan terlipat pada tahap kapsuloreksis. Pemeriksaan histologi denagn mikroskop mengkonfirmasi hal ini, menunjukkan pewarnaan pada membran basal dengan akumulasi zat warna pada lapisan kapsul yang lebih dalam, yang dekat dengan epitel lensa.[7]

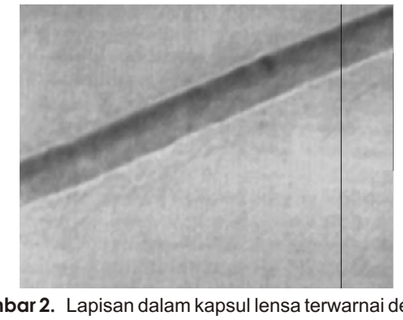

Gambar 2. Lapisan dalam kapsul lensa terwarnai dengan trypan blue, dengan pembesaran 1000x.[7]

Bahan pewarna yang tergolong dalam kelompok *bis-azo* termasuk *trypan blue* mewarnai jaringan dengan kadar air rendah lebih baik daripada jaringan dengan kadar air yang tinggi. Korteks lensa terdiri dari serat-serat lensa yang mempunyai kadar air yang tinggi dibandingkan dengan membran basal yang aseluler. Hal ini menjelaskan mengapa *trypan blue* hanya mewarnai membran basal tanpa mewarnai korteks lensa secara signifikan. Hal ini menyebabkan terbentuknya perbedaan kontras warna yang jelas antara kapsul dan korteks lensa sehingga mempermudah operator untuk identifikasi kapsul anterior pada kapsuloreksis. Selain itu, ujung robekan dari kapsuloreksis juga dapat terlihat dengan jelas yang sangat penting untuk terselesaikannya kapsuloreksis dengan baik.[7]

Penelitian lain dilakukan oleh Rangaraj dkk untuk melihat adanya perubahan struktur kapsul lensa setelah pewarnaan dengan *trypan blue*. Dari pengamatan dengan mikroskop elektron didapatkan adanya perbedaan struktur antara kapsul yang diwarnai dengan *trypan blue* dengan yang tidak diwarnai. Pada kapsul yang tidak dicat dengan *trypan blue* terdapat struktur fibriler yang tersusun pada lamela yang diselingi dengan granula *electron dense,* terdapat gelembung *electron lucent* di antara lamella dan batas luar dari kapsul tampak teratur dan halus. Sedangkan pada kapsul yang dicat dengan *trypan blue* tampak batas luar kapsul yang kasar dan tidak teratur serta hilangnya gelembung *electron lucent* di antara *lamella*. Namun dikatakan bahwa hal tersebut tidak mempengaruhi kapsuloreksis dan tahap selanjutnya pada fakoemulsifikasi.[10]

Segera setelah pengecatan, *trypan blue* yang berlebihan akan dikeluarkan dari bilik mata depan dengan irigasi berulang. Bahan cat dapat tertinggal di kapsul lensa pasca operasi dan berdifusi ke cairan akuos dan jaringan sekitar, termasuk endotel kornea dan lensa tanam *(intra ocular lens).* Oleh karena itu setelah pengecatan harus dilakukan irigasi sebanyak mungkin untuk mengeluarkan sisa bahan pewarna. Sebagian yang tertinggal pada kapsul lensa akan dikeluarkan bersama kapsul lensa setelah kapsuloreksis dilakukan. *Trypan blue* tidak mengalami metabolisme di mata, sehingga sisanya akan dikeluarkan dari bilik mata depan melalui jalur yang sama dengan cairan akuos, yaitu melalui *trabecular meshwork*.[3,8,11]

Bahan cat yang digunakan untuk mewarnai kapsul anterior lensa harus mempunyai *therapeutic window* (jarak antara dosis efektif dengan dosis toksis) yang lebar, karena operasi katarak pada umumnya dilakukan pada orang usia lanjut dimana jaringan bola mata lebih rentan terhadap kerusakan karena bahan pewarna. Pada penelitian yang dilakukan oleh Chang dkk dilaporkan bahwa penggunaan *trypan blue* dari konsentrasi 0.001% sampai 0.4% tidak menimbulkan toksisitas pada sel endotel kornea, hal ini mengindikasikan bahwa *trypan blue* memiliki *therapeutic window* yang cukup lebar.[3]

A



B

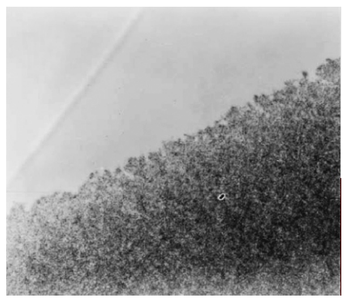

Gambar 3. (A) Kapsul lensa yang tidak diwarnai, mempunyai permukaan yang halus dan terdapat gelembung electron-lucent.

(B) Kapsul lensa yang diwarnai dengan trypan blue mempunyai permukaan yang kasar dan tidak didapatkan

Indikasi

Keadaan katarak dimana visualisasi dari kapsul anterior sulit seperti pada katarak matur dimana tidak didapatkan refleks fundus, katarak traumatika, katarak dengan korteks yang putih *(opalescent)*, katarak dengan kekeruhan kornea.

Ekstraksi katarak pada anak-anak karena kapsul lensa pada anak sangat tipis dan elastis sehingga kapsuloreksis yang dilakukan akan lebih sulit dan penggunaan *trypan blue* akan sangat membantu untuk meningkatkan visualisasi kapsul anterior lensa.

Pada operator pemula dalam fakoemulosifikasi untuk meningkatkan visualisasi dan mempermudah tahap kapsuloreksis.[5,6,12]

Kontraindikasi

Penggunaan *trypan blue* tidak disarankan pada keadaan dimana akan dilakukan pemasangan lensa tanam *(intra ocular lens)* dengan jenis *hydrophilic acrylic*. Menurut Ozbek dkk, lensa tanam jenis ini akan mengabsorbsi *trypan blue* dengan konsentrasi minimal 0.05% dan menyebabkan perubahan warna lensa tanam. Hal ini dapat terjadi karena pembilasan yang kurang, dimana bahan pewarna yang tertinggal pada kapsul lensa setelah pembilasan dapat berdifusi ke cairan akuos dan jaringan sekitar termasuk endotel kornea dan lensa tanam. Hal yang sama terjadi dengan penggunaan bahan pewarna lain seperti *indocyanin green* dan *fluorescin*. Sedangkan pada penggunaan lensa tanam jenis lain seperti *polymethylmethacrylate, silicone,* dan *hydrophobic acrylic* efek perubahan warna ini tidak terjadi sehingga *trypan blue* dapat digunakan dengan aman.[9,13]

Perubahan warna lensa tanam dapat menghambat visualisasi fundus selama operasi dan pasca operasi, serta memperburuk prognosis visus pasca operasi.[13]

Dosis penggunaan

Pada penelitian yang dilakukan oleh Chang dkk diamati penggunaan *trypan blue* dengan empat konsentrasi berbeda yaitu 0.001%, 0.01%, 0.1% dan 0.4% dan didapatkan bahwa pada batas konsentrasi tersebut tidak menimbulkan toksisitas pada sel endotel kornea. Chang dkk menggunakan penilaian dengan sistem skoring untuk mengukur efektivitas bahan pewarna untuk visualisasi kapsul anterior. Konsentrasi terendah yang mempunyai nilai 4 merupakan konsentrasi terendah yang paling efektif untuk kapsuloreksis. Hasilnya, *trypan blue* dengan konsentrasi 0.1% memberikan hasil pewarnaan yang paling baik dibandingkan konsentrasi lainnya. Pewarnaan dengan konsentrasi yang lebih tinggi yaitu 0.4% tidak memberikan pewarnaan sebaik konsentrasi 0.1%. Pewarnaan dengan konsentrasi terlalu tinggi justru akan menyebabkan pewarnaan berlebihan yang sulit dibersihkan, menurunkan kontras warna antara kapsul dan korteks lensa sehingga juga akan mempengaruhi visualisasi kapsul anterior.[3]

Tabel 1. Sistem penilaian kualitas pewarnaan kapsul anterior lensa untuk kapsuloreksis.[3]

Score	Visibility of Capsule Margin Staining Quality	During Capsulorhexis
0	No stain	Poor visibility
1	Faint	Faint visibility
2	Fair	Intermediate visibility
3	Evident	Easy visibility
4	Excellent	Remarkable visibility

Tabel 2. Penilaian visibilitas batas kapsul pada kapsuloreksis dalam percobaan invitro pada mata kelinci, FS = Fluoresin, GV = Gentian Violet, ICG =Indocyanin Green, MB = Methylene Blue, TB = Trypan Blue.[3]

Dye	Concentration (%) / Score			
ICG	0.0025/0	0.025/0	0.25/4	0.50/4
MB	0.001/0	0.01/1	0.10/4	1.00/2
GV	0.001/0	0.01/4	0.10/2	1.00/1
TB	0.001/0	0.01/1	0.10/4	0.40/2
FS	0.63/1	1.25/4	2.50/3	5.00/2

Melles dkk pada tahun 1999 juga melaporkan hasil yang cukup baik pada penggunaan trypan blue dengan konsentrasi 0.1%. Penelitian Norn dkk pada tahun 1980 melaporkan hasil *follow up* penggunaan *trypan blue* 0.1% pada operasi katarak tidak menimbulkan efek samping selama 8 tahun pengamatan. Meskipun demikian karena efek samping pada jangka waktu panjang belum diketahui, sebaiknya digunakan *trypan blue* dengan konsentrasi terendah yang efektif untuk pewarnaan. Intensitas pewarnaan kapsul tergantung dari lamanya waktu paparan bahan pewarna terhadap kapsul, namun belum ada konsensus mengenai lamanya waktu paparan yang optimal untuk itu. Waktu paparan yang lebih lama akan menghasilkan pewarnaan dengan intensitas lebih tinggi namun akan meninggalkan sisa bahan pewarna yang lebih banyak dan meningkatkan resiko efek samping jangka panjang.[11,14,15]

Saat ini *trypan blue* telah disetujui penggunaannya oleh FDA dengan konsentrasi 0.06%. Pada penelitian yang dilakukan oleh Van Dooren dkk, penggunaan *trypan blue* dengan konsentrasi 0.06% cukup efektif dan aman serta menghasilkan visualisasi kapsul anterior yang adekuat untuk kapsuloreksis.[6,8]

Efek samping dan toksisitas

Kerusakan sel endotel kornea

Bahan cat dapat tertinggal di kapsul lensa pasca operasi dan berdifusi ke cairan akuos dan jaringan sekitar, termasuk endotel kornea dan lensa tanam. Pasien yang memiliki riwayat penyakit mata sebelumnya seperti glaukoma dan uveitis, atau dengan riwayat operasi intraokuler sebelumnya lebih rentan terhadap terjadinya kerusakan sel endotel kornea.[3,11]

Chang dkk pada tahun 2005 melaporkan hasil penelitian secara *invitro* penggunaan *trypan blue* dengan konsentrasi 0.001% sampai 0.4% tidak menimbulkan toksisitas pada sel endotel kornea. Secara teoritis sel endotel kornea *invivo* lebih resisten terhadap kerusakan yang dapat disebabkan penggunaan bahan pewarna dibandingkan *invitro* karena lamanya waktu pemaparan *trypan blue* saat operasi lebih singkat, pada umumnya kurang dari satu menit. Protein dan ion penyangga *(buffer)* pada akuos humor memberikan perlindungan lebih terhadap efek toksik bahan pewarna. Meskipun pada saat irigasi akuos humor akan dibilas dengan cairan lain sehingga menurunkan konsentrasi protein di bilik mata depan, protein tersebut akan segera disekresi kembali.[3]

Selain itu menurut Van Dooren dkk segera setelah pewarnaan sisa bahan cat segera dibilas dari bilik mata depan dengan irigasi berulang. *Trypan blue* dengan konsentrasi awal yang diinjeksikan hanya akan kontak dengan endotel kornea selama beberapa saat, selebihnya hanya sisa *trypan blue* dengan konsentrasi semakin rendah yang telah mengalami dilusi oleh proses pembilasan terus menerus oleh akuos humor dan resorbsi yang berada di bilik mata depan. Sehingga dikatakan bahwa penggunaan *trypan blue* pada konsentrasi yang umum digunakan cukup aman untuk sel endotel kornea.[8] Namun demikian, *trypan blue* dengan konsentrasi lebih tinggi dan waktu paparan yang lebih lama dikatakan dapat memberikan efek toksik pada endotel kornea. Pada penelitian Van Dooren dkk, toksisitas dapat terjadi setelah pemaparan endotel kornea dengan *trypan blue* 0.1% selama 30 menit atau lebih, dimana didapatkan penurunan signifikan dari densitas sel dan perubahan morfologi sel endotel kornea.[8]

Pewarnaan lensa tanam *(intra ocular lens)*

Hal ini terjadi pada penggunaan lensa tanam jenis *hydrophilic acrylic* dimana lensa jenis ini akan mengabsorbsi *trypan blue* dengan konsentrasi minimal 0.05% dan menyebabkan perubahan warna tanam sehingga dapat menghambat visualisasi fundus selama operasi dan paska operasi, serta memperburuk prognosa visus paska operasi.[13]

Uveitis anterior dan glaukoma

Trypan blue tidak mengalami metabolisme di mata, sisa setelah irigasi akan dikeluarkan melalui *trabecular meshwork* bersama cairan akuos. Bila masih ada sisa yang tertinggal di bilik mata depan dapat menyebabkan terjadinya uveitis

anterior dan glaukoma.[3]

Kulin dkk pada tahun 2001 melaporkan keamanan dan efektivitas penggunaan *trypan blue* dengan konsentrasi 0.1% untuk kapsuloreksis pada katarak matur dan hipermatur, dimana pada pengamatan selama 3 bulan paska operasi tidak didapatkan efek samping seperti peningkatan tekanan intraokuler, keradangan segmen anterior mata dan kerusakan sel endotel kornea.[16]

Pewarnaan kapsul posterior lensa

Birchall dkk pada tahun 2001 melaporkan adanya kasus terwarnainya kapsul posterior dengan *trypan blue* saat melakukan pengecatan kapsul anterior lensa. Hal ini dapat menyebabkan gangguan transmisi cahaya dengan jumlah cukup ke retina sehingga akan menurunkan prognosis visus pasca operasi.[17]

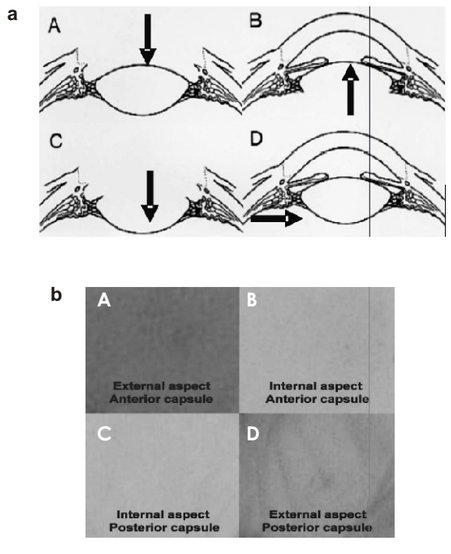

Gambar 4. a-b. Trypan blue 0.1% dapat mewarnai bagian luar dan dalam dari kapsul anterior dan posterior lensa: A. Permukaan luar kapsul anterior, B. Permukaan dalam kapsul anterior, C. Permukaan dalam kapsul posterior, D. Permukaan luar kapsul posterior.[11]

Pada penelitian yang dilakukan oleh Satofuka dkk didapatkan bahwa pada percobaan invitro, trypan blue mewarnai kapsul anterior dan kapsul posterior lensa dengan intensitas lebih besar pada permukaan luar kapsul anterior lensa (yang berbatasan dengan bilik mata depan) dan permukaan luar kapsul posterior lensa (yang berbatasan dengan badan kaca) daripada bagian dalam dari keduanya. Hal ini dikhawatirkan akan meningkatkan kemungkinan efek samping jangka panjang yang lebih besar.[11]

Toksisitas pada jaringan retina

Apabila pada saat operasi terjadi ruptur kapsul posterior lensa *trypan blue* dapat mengalami difusi secara langsung ke badan kaca. Dalam keadaan dimana kapsul posterior lensa utuh pun terkadang dapat terjadi difusi bahan cat tersebut ke badan kaca. Kemungkinan penggunaan *trypan blue* menyebabkan toksisitas pada retina merupakan kekhawatiran tersendiri bagi para ahli bedah katarak.[3]

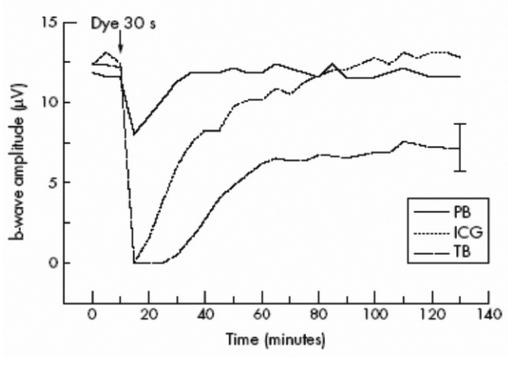

Gambar 5. Gambaran hilangnya gelombang B (*B wave*) pada elektroretinogram setelah paparan *trypan blue* (kurva paling bawah) selama 15 detik, dan hanya kembali (*recover*) sebanyak 50%.[18]

Luke dkk melaporkan bahwa apabila retina terpapar oleh *trypan blue* dengan konsentrasi 0.15% akan terjadi hilangnya gelombang B *(B wave)* pada pemeriksaan elektroretinografi, yang terjadi 15 detik

setelah terpapar. Hilangnya gelombang B pada elektroretinogram ini menggambarkan adanya gangguan signifikan dari integritas retina dan neuron retina. Efek ini dikatakan *irreversible* karena setelah paparan *trypan blue* selama 15 detik, gelombang B hanya akan kembali *(recover)* sebanyak 50%.[18]

Pada penelitian oleh Veckeneer dkk, dilakukan injeksi *trypan blue* ke badan kaca (*intravitreal*) untuk melihat efeknya pada retina dan didapatkan pada konsentrasi 0.06% dan 0.2% tidak ada penurunan signifikan dari amplitudo pada pemeriksaan elektroretinografi (dikatakan signifikan bila penurunan amplitudo > 30% amplitudo awal). Hal ini berlawanan dengan hasil penelitian Luke dkk, kemungkinan disebabkan oleh perbedaan metode penelitian dimana Luke dkk melakukan paparan *trypan blue* langsung pada retina yang telah diisolasi, sedangkan pada penelitian Veckeneer dkk *trypan blue* dimasukkan melalui injeksi ke badan kaca sehingga *trypan blue* konsentrasi awal masih akan mengalami dilusi pada badan kaca dan dengan memperhitungkan volume badan kaca kurang lebih 3 ml, retina hanya akan terpapar dengan konsentrasi *trypan blue* 30x lipat lebih rendah dari konsentrasi awal.[18,19]

Sementara itu Rezai dkk pada tahun 2004 melaporkan bahwa pemaparan *trypan blue* dengan konsentrasi 0.05% - 0.5% pada sel epitel pigmen retina dapat meningkatkan secara signifikan apoptosis sel epitel pigmen retina.[20]

Pada percobaan tersebut Rezai dkk menggunakan *phase contrast microscopy* untuk melihat morfologi sel epitel pigmen retina dan didapatkan terjadinya perubahan struktur dan susunan sel epitel pigmen retina dalam waktu 5 menit setelah terpapar oleh *trypan blue*. Sehingga disimpulkan bahwa *trypan blue* kemungkinan mempunyai sifat sitotoksik pada sel epitel pigmen retina.[20]

Efek sistemik

Apabila *trypan blue* digunakan pada dosis yang semestinya akan memberikan kemungkinan paparan sistemik yang rendah.

A

B

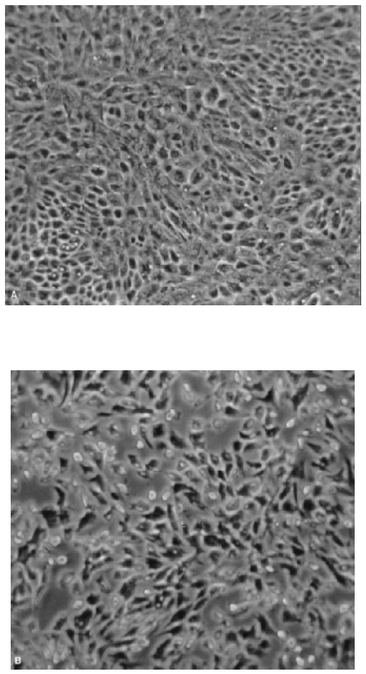

Gambar 6. Gambaran sel epitel pigmen retina: (A) Sebelum paparan *trypan blue*, terdapat gambaran sel satu lapis yang intak dengan bentuk kuboid-heksagonal. (B) Setelah paparan dengan *trypan blue* 0.1%, terdapat perubahan struktur dan susunan sel epitel pigmen retina dalam waktu 5 menit.[20]

Teratogenik

Trypan blue temasuk kategori C dalam penggolongan oleh *food and drug administration (FDA),* dimana penggunaannya pada wanita hamil hanya bila keuntungan melebihi risiko potensial pada janin.[6]

Efek teratogenik ini terjadi pada hewan coba tikus dengan pemberian *trypan blue* dosis tunggal 50mg/kg berat badan atau 25 mg/kg berat badan /hari selama proses embriogenesis. Dosis tersebut kurang lebih 25 - 50 ribu kali lipat dosis pada manusia

Pada penggunaan *trypan blue* 0.06% dengan asumsi terjadi absorbsi total. Kelainan yang ditimbulkan antara lain *neural tube defect (NTD),* kelainan jantung dan pembuluh darah, *vertebrae* dan mata.[6,9]

Pada percobaan dengan kera, *trypan blue* menyebabkan abortus pada pemberian dosis tunggal 50mg/kg berat badan pada hari 20-25 kehamilan, namun tidak didapatkan kelainan kongenital yang jelas. Dosis tersebut kurang lebih 50 ribu kali lipat dosis pada manusia pada penggunaan *trypan blue* 0.06% dengan asumsi terjadi absorbsi total.[6,9]

Karsinogenesis, mutagenesis, dan gangguan fertilitas

Trypan blue dinyatakan memiliki efek karsinogenesis, mutagenesis, dan gangguan fertilitas pada percobaan dengan tikus, yang terjadi setelah hewan coba menerima injeksi subkutan *trypan blue* 1% sebanyak 50mg/kg berat badan setiap minggu selama 52 minggu. Dosis ini kurang lebih 1.250.000 kali lipat dosis pada manusia pada penggunaan *trypan blue* 0.06% dengan asumsi terjadi absorbsi total.[9]

TEKNIK PENGECATAN KAPSUL ANTERIOR LENSA DENGAN TRYPAN BLUE

Trypan blue digunakan sebagai alat bantu untuk meningkatkan visualisasi kapsul anterior lensa, yang sangat penting untuk mengendalikan robekan pada *continuous curvilinear capsulorhexis (CCC).*[5,6,12]

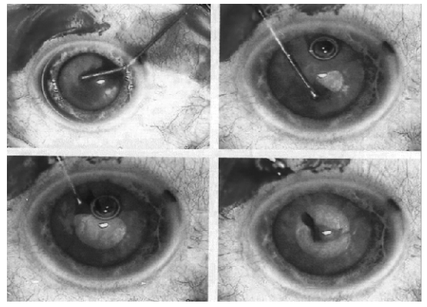

Gambar 7. Kapsuloreksis pada katarak matur dengan menggunakan *trypan blue*.[12]

Terdapat beberapa tehnik untuk melakukan pewarnaan kapsul anterior lensa dengan *trypan blue*.

Teknik pengecatan *air bubble*

Teknik ini merupakan tehnik yang paling umum digunakan. Pengecatan dilakukan dengan memasukkan *trypan blue* di bawah gelembung udara yang mengisi bilik mata depan dengan tujuan agar *trypan blue* tidak terdilusi. *Trypan blue* diteteskan satu atau dua tetes kemudian disapukan dengan kanula 27 - 30 *gauge* pada kapsul anterior di bawah gelembung udara. Gelembung udara itu sendiri dapat menghambat kontak antara bahan cat dengan permukaan kapsul anterior sehingga bahan cat harus disapukan dengan kanula pada kapsul anterior. Bahan cat dibiarkan pada kapsul anterior lensa minimal selama 1 menit sebelum melakukan kapsulotomi anterior untuk mendapatkan hasil pewarnaan yang cukup baik. Gelembung udara kemudian digantikan oleh bahan viskoelastis. Selanjutnya dapat dilakukan kapsuloreksis.[21]

Melles pada tahun 1999 juga melaporkan penggunaan tehnik ini dalam pengecatan kapsul anterior lensa dengan *trypan blue* dengan hasil yang cukup baik. Keuntungan teknik ini menurut Melles yaitu penggunaan gelembung udara selain dapat mencegah kontak langsung antara *trypan blue* dengan endotel kornea juga dapat mencegah dilusi dari *trypan blue* sehingga dapat digunakan bahan cat dengan konsentrasi serendah mungkin.[14]

Teknik pengecatan *trypan blue* dengan *healon5*

Pada teknik ini ahli bedah harus menghindari penggunaan *trypan blue* yang berlebihan karena sisa *trypan blue* yang bebas di bilik mata depan akan mengelilingi bolus dari *healon5* menyebabkan gangguan visualisasi kapsul anterior, memerlukan pembilasan dari bilik mata depan dan pemasukan kembali bahan viskoelastis untuk dapat melakukan kapsuloreksis. Keuntungan penggunaan *healon5* adalah memungkinkan kontak yang lebih baik antara *trypan blue* dengan kapsul anterior.[21]

Osher pada tahun 2005 mengemukakan tehnik tiga tahap untuk melakukan pengecatan kapsul anterior lensa dengan *trypan blue* menggunakan bantuan *healon5.* Pertama, bilik mata depan diisi dengan *healon5*, kemudian dilakukan injeksi *balance saline solution (BSS*) dengan kanula 27 gauge langsung ke arah kapsul anterior lensa. Lapisan BSS ini akan mendorong cairan *healon5* ke arah kelengkungan bilik mata depan dan menciptakan media cairan tipis di bawahnya dimana *trypan blue* dapat dengan mudah tersebar di permukaan kapsul anterior lensa. Kanula khusus dengan lubang di permukaan posteriornya dapat memudahkan penempatan *trypan blue* pada permukaan kapsul lensa. Dengan tehnik tiga tahap ini dikatakan dapat memberikan visualisasi kapsul anterior yang baik sehingga memungkinkan penyelesaian kapsuloreksis dengan baik pula.[22]

Teknik pengecatan Istiantoro

Teknik melakukan pewarnaan dengan *trypan blue* menurut Istiantoro dkk adalah dengan cara dilakukan insisi kornea sampai menembus bilik mata depan. Usahakan agar *tunnel* kornea cukup ideal, yaitu tidak terlalu panjang atau pendek. Jika akan menggunakan viskoelastik yang bersifat dispersif, maka pada saat menembus kornea dengan pisau *slit* sebaiknya jangan membuat insisi selebar pisau tersebut, tetapi cukup sebesar ukuran jarum sistotom agar bilik mata depan dapat dibentuk dengan viskoelastik tanpa khawatir viskoelastik akan bocor dari bibir luka yang terlalu lebar. Insisi yang terlalu kecil akan mempersulit keluarnya viskoelastik dari bilik mata depan. Setelah itu masukkan viskoelastik secukupnya ke bilik mata depan, tepat di atas kapsul anterior lensa.[4]

Larutan *trypan blue* 0.1 ml disuntikkan ke dalam bilik mata depan, yang akan bercampur dengan viskoelastik yang berada di atas lensa, dilakukan gerakan seperti mengecat (pulasan) dengan bagian sisi dari jarum tersebut agar *trypan blue* tercampur dengan viskoelastis dan mewarnai kapsul anterior secara merata. Kemudian udara dimasukkan ke dalam bilik mata depan. Sifat udara selalu mencari posisi di atas cairan, sehingga udara tersebut akan melindungi endotel sekaligus menekan viskoelastis yang telah bercampur dengan *trypan blue* yang berada di bawahnya. Jika udara selalu keluar dari insisi, upayakan untuk memiringkan kepala pasien ke arah lokasi insisi kornea. Dengan demikian udara berdasarkan prinsip gravitasi akan bergerak ke arah kornea yang *intact* sehingga lebih mudah mencegah kebocoran udara dari lokasi insisi.[4]

Setelah dimasukkan, diamkan agar *trypan blue* kontak dengan kapsul lensa selama kurang lebih 10 detik, kemudian udara yang berada dalam bilik mata depan dikeluarkan dengan cara mengisikan viskoelastik ke bilik mata depan. Sambil menyuntikkan viskoelastik, bibir luka di tekan sedikit ke posterior (bawah) agar udara mudah keluar. Mengisi bilik mata depan dengan viskoelastik harus secara sistematis, yaitu dimulai dari bagian yang paling jauh dari lokasi insisi. Jika insisi pada bagian temporal, mulailah mengisi viskoelastik dari bagian nasal agar dapat mendorong seluruh gelembung udara keluar dari bilik mata depan tanpa meninggalkan sisa gelembung udara. Pada katarak yang tidak terlalu matur (tidak terlalu putih), *trypan blue* dapat didiamkan selama 20 detik agar mewarnai kapsul lebih kontras. Setelah bilik mata depan terbentuk cukup dalam, kapsuloreksis dapat dimulai.[4]

Teknik pengecatan Murube

Tahap yang dilakukan adalah, pertama viskoelastik diisikan ke dalam bilik mata depan, disusul oleh injeksi gelembung udara yang akan memisahkan sebagian dari viskoelastis di dalam bilik mata depan. Hal ini akan menyebabkan endotel kornea terlapisi oleh viskoelastik. Kanula hidrodiseksi kemudian dimasukkan melalui insisi kornea di atas kapsul anterior. Teteskan *trypan blue* 0.1% sebanyak 2 tetes. Tunggu 10 detik hingga kapsul anterior lensa terwarnai. Setelah itu dilakukan injeksi viskoelastik ke dalam bilik mata depan untuk mengeluarkan udara *(air exchange)*. Kapsul anterior lensa akan terwarnai dengan warna biru.[2]

Teknik pengecatan *one drop*

Pewarnaan kapsul anterior lensa merupakan prosedur yang pada umumnya terdiri dari dua atau tiga tahap di mana trypan blue diinjeksikan di bawah gelembung udara atau viskoelastik, campuran

viskoelastik dengan *trypan blue* atau dengan kompartemen antara viskoelastik dengan *balance saline solution* (BSS). Pada teknik-teknik tersebut, setelah pengecatan dilakukan irigasi berulang pada bilik mata depan dengan *balance saline solution* (BSS), dimana hal ini dapat menyebabkan kurang stabilnya bilik mata depan, penurunan diameter pupil dan kerusakan endotel kornea.[23]

Pada teknik yang dikembangkan oleh Caporossi dkk ini, dilakukan modifikasi dimana injeksi *trypan blue* dilakukan di bawah bahan viskoelastik yang dispersif dengan menggunakan hanya satu tetes larutan *trypan blue* 0.1% menggunakan kanula 27 gauge.[23]

Teknik pewarnaan dengan cara ini adalah setelah membuat *tunnel* 2.75mm, bilik mata depan diisi dengan *sodium chondroitin sulfate 4% - sodium hyaluronat 3%. Trypan blue* 0.1% sebanyak kurang lebih 0.1 ml dimasukkan ke dalam spuit tuberkulin dengan kanula 27 gauge. Sebelum kanula dimasukkan ke dalam bilik mata depan, injeksikan sedikit cairan di luar untuk mencegah terjadinya injeksi yang tidak terkontrol dalam bola mata. Setelah masuk, ujung kanula diletakkan pada kapsul anterior pada posisi di tengah (*central*), dan satu tetes larutan *trypan blue* diinjeksikan. Tetesan *trypan blue* kemudian diratakan pada kapsul anterior dengan kanula atau dengan menggunakan spatula halus dengan gerakan menyamping dari ujung spatula. Kemudian kapsuloreksis dilakukan.[23]

Dengan menggunakan teknik ini, kontras yang dihasilkan dikatakan cukup baik untuk meningkatkan visualisasi kapsul anterior dan kapsuloreksis dapat terselesaikan dengan baik. Bahan cat yang digunakan secara minimal dapat menghindarkan pewarnaan yang berlebihan dan difusi dari bahan cat yang dapat mewarnai endotel kornea. Penggunaan bahan viskoelastik yang dispersif penting untuk mempertahankan bilik mata depan tetap stabil selama pengecatan dan mencegah keluarnya viskoelastik melalui *tunnel*.[23]

Teknik pengecatan *soft shell*

Teknik ini pertama kali diperkenalkan oleh Akahoshi pada tahun 2000, dengan menggunakan bahan pewarna *indocyanin green* dan dua jenis bahan viskoelastik yaitu viskoelastik dispersif dan kohesif.[24]

Teknik ini dilakukan dengan mengisikan viskoelastik jenis dispersif terlebih dahulu ke dalam bilik mata depan, disusul dengan viskoelastik jenis kohesif. Setelah itu dimasukkan bahan pewarna pada permukaan lensa dengan kanula 27 *gauge* yang telah dibengkokkan. Kapsul anterior terwarnai secara homogen dan lebih mudah terlihat, sementara kornea tetap terlindung dari bahan pewarna tersebut.[24]

Teknik *reverse soft shell*

Salah satu efek samping pewarnaan kapsul anterior lensa dengan *trypan blue* adalah bila terjadi injeksi *trypan blue* berlebihan sehingga menyebabkan terwarnainya kapsul posterior. San Laureano dkk mengembangkan suatu metode dengan cara injeksi viskoelastis kohesif (*viscous)* ke dalam bilik mata depan kemudian diikuti oleh injeksi viskoelastik yang dispersif (*less viscous*) ke pupil sehingga mendorong bahan viskoelastik kohesif ke perifer pada batas tepi pupil dan iris. *Trypan blue* kemudian diinjeksikan langsung pada kapsul lensa. Hal ini menyebabkan blok pada tepi pupil oleh *viscous barrier*. Metode ini lebih mahal dari segi biaya karena harus menggunakan dua jenis bahan viskoelastik dan prosesnya membutuhkan waktu lebih lama.[25]

Teknik pengecatan *one step*

Teknik ini dikembangkan oleh San Laureano dkk, merupakan metode alternatif dimana *trypan blue* dimasukkan ke dalam bilik mata depan melalui *port* parasintesa tanpa terlebih dulu memasukkan udara atau bahan viskoelastik.[25]

Tahap yang dilakukan adalah pertama drainase akuos melalui *port* parasintesa sebelum *trypan blue* diinjeksikan. *Trypan blue* akan tetap berada di daerah pupil sementara bilik mata depan perlahan akan menjadi lebih dangkal. Hal ini akan memperkecil kontak *trypan blue* dengan iris. Diamkan selama kurang lebih 30 detik. Kemudian injeksi viskoelastik dilakukan dengan kanula ke bilik mata depan dengan melakukan penekanan pada bibir luka sebelah bawah pada *port* parasintesa. Hal ini akan memisahkan akuos yang sudah terwarnai dari bilik mata depan melalui *port* parasintesa.

Trypan blue akan terus mengalami dilusi dengan adanya sekresi yang kontinyu dari akuos humor.[25]

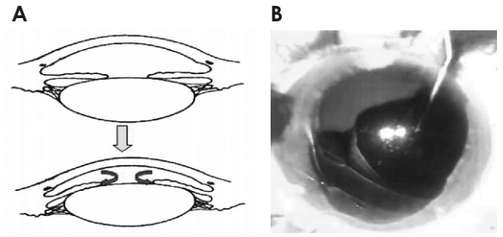

Gambar 8. (A) Blok pupil yang terjadi karena pendangkalan bilik mata depan akan membatasi trypan blue di bilik mata depan. (B) Trypan blue diinjeksi ke bilik mata depan dengan pengeluaran akuos humor menyebabkan pendangkalan bilik mata depan.[25]

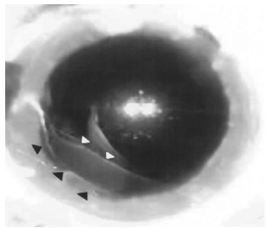

Gambar 9. Humor akuos di tepi pupil ditunjukkan dengan dilusi dari akuos yang terwarnai (panah hitam). Akuos yang baru disekresi ditandai dengan panah putih.[25]

Setelah fase dilusi, *trypan blue* yang tertinggal pada viskoelastik hampir tak terlihat lagi, sehingga memperkecil akses dari bahan pewarna tersebut ke *trabecular meshwork* dan sistem pembuluh darah.[25]

Dibandingkan dengan irigasi bahan pewarna dari bilik mata depan, injeksi viskoelastik dengan pengeluaran akuos dari bilik mata depan merupakan manuver dengan tekanan rendah sehingga mengurangi kemungkinan akses bahan pewarna ke sudut bilik mata depan. Insisi korneosklera diselesaikan, kemudian dapat diinjeksikan viskoelastik tambahan melalui tempat insisi, yang akan menyebabkan dilusi lebih lanjut dari *trypan blue*. Tidak diperlukan pengeluaran *trypan blue* atau bahan viskoelastik dari bilik mata depan. Kapsuloreksis kemudian dilakukan dengan visualisasi kapsul yang baik.[25]

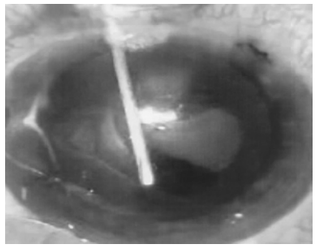

Gambar 10. Kapsuloreksis dilakukan dengan visualisasi yang jelas melalui viskoelastis yang terwarnai.[25]

Teknik ini dilakukan dengan pendangkalan bilik mata depan dan pengeluaran akuos saat injeksi *trypan blue*, sehingga terjadi aposisi iris dengan lensa (blok pupil). Hal ini akan secara efektif membatasi kontak bahan cat hanya pada kapsul anterior dan bilik mata depan sehingga memperkecil resiko bahan pewarna ini untuk berdifusi ke segmen posterior dan menurunkan resiko terjadinya toksisitas pada segmen posterior.[25]

Teknik ini menurut San Laureano dkk akan menghasilkan pewarnaan dengan lebih cepat dan tepat tanpa memerlukan pengeluaran bahan pewarna yang berlebih, lebih hemat dari segi biaya karena hanya memerlukan satu jenis bahan viskoelastik, dan tidak menggunakan udara yang dapat menimbulkan kerusakan pada endotel kornea.[25]

Pengecatan kapsul dengan kanula yang dimodifikasi

Teknik pewarnaan kapsul dengan melakukan injeksi *trypan blue* di bawah gelembung udara merupakan teknik yang umum dilakukan. Namun pada tehnik ini kadang terdapat kesulitan untuk menginjeksi bahan pewarna secara tepat karena

Terdapat kekuatan kapiler pada pertemuan antara gelembung udara dan kapsul anterior. Ketika bahan cat dimasukkan, ia akan membentuk suatu meniskus antara kapsul anterior dengan kanula. Pada penggunaan kanula biasa berbentuk linier, bentuk dari meniskus ini akan sesuai dengan bentuk linier dari kanula, sehingga bahan cat hanya akan mewarnai bagian dari kapsul lensa pada daerah meniskus linier ini. Untuk mendapat hasil pewarnaan yang baik merata maka kanula harus disapukan pada permukaan kapsul lensa.[26]

Pada teknik yang dikembangkan oleh Toprak dkk, digunakan kanula yang telah dimodifikasi secara khusus untuk mengatasi kekuatan kapiler tersebut dan menggunakannya secara efektif pada proses pewarnaan kapsul anterior. Dengan kanula ini, akan terbentuk daerah meniskus melingkar yang lebih luas yaitu kurang lebih sekitar 47 mm^2, yaitu 75% permukaan kapsul anterior yang tampak saat pupil dilatasi maksimal sehingga daerah yang terwarnai oleh bahan cat akan lebih luas tanpa manipulasi berlebihan dari kanula dan jumlah bahan cat yang digunakan juga relatif lebih sedikit.[26]

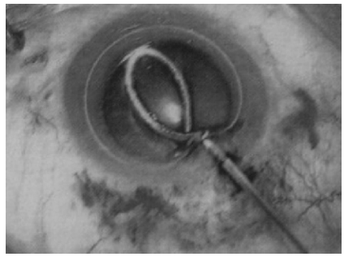

Gambar 11. Kanula yang telah dimodifikasi.[26]

Kanula dimodifikasi dengan cara menekuk ujung kanula 27 gauge sehingga membentuk lengkungan tertutup (*closed curve*). Bentuk dari ujung kanula menjadi elips atau oval, dengan diameter terkecil 3 mm dan diameter terbesar 5 mm. Kemudian kanula dibengkokkan 45° pada pangkalnya tepat sebelum lengkungan untuk mempermudah memasukkan kanula. Setelah bilik mata depan diisi dengan udara, kanula ini dimasukkan melalui irisan pada kornea (*clear corneal incision*) dan kemudian dilakukan gerakan menyamping dari kanula untuk mewarnai kapsul anterior lensa dengan *trypan blue*.[26]

RINGKASAN

Kesuksesan fakoemulsifikasi sangat ditentukan oleh keberhasilan tahap kapsuloreksis anterior. Keberhasilan kapsuloreksis anterior sangat bergantung pada visualisasi saat merobek kapsul anterior. Terdapat beberapa cara yang digunakan untuk meningkatkan visualisasi kapsul anterior, antara lain dengan mengubah parameter mikroskop (meningkatkan magnifikasi, mengubah fokus, *zoom*, dan posisi X-Y), mengurangi cahaya ruangan, maupun dengan pengecatan kapsul anterior lensa.

Trypan blue merupakan salah satu alat bantu untuk meningkatkan visualisasi kapsul anterior lensa pada kapsuloreksis. Visualisasi dari kapsul sangat penting untuk mengendalikan robekan pada *continuous curvilinear capsulorhexis (CCC).*

Penggunaan *trypan blue* disarankan pada keadaan katarak dimana visualisasi dari kapsul anterior sulit (katarak matur dimana tidak didapatkan refleks fundus, katarak traumatika, katarak dengan korteks *opalescent*, katarak dengan kekeruhan kornea), pada ekstraksi katarak pada anak-anak karena kapsul lensa pada anak sangat tipis dan elastis sehingga kapsuloreksis yang dilakukan akan lebih sulit dan untuk mempermudah operator pemula dalam fakoemulosifikasi pada tahap kapsuloreksis.

DAFTAR PUSTAKA

1. Johns K.J, et al: *Basic and Clninical Science, Section 11: Lens and Cataract,* American Academy of Ophthalmology, pp 5-39, 81-159, 2003.
2. Boyd B.F: *The Art and the science of Cataract Surgery: Highlights of Ophthalmology, Highlights of Ophthalmology Int'l*, El Dorado, 2001, pp 196-174.
3. Chang Y, Tseng S, et al: *Comparison of dyes for cataract surgery, Part 1: Cytotoxicity to corneal endothelial cells in a rabbit model*, J Cataract Refract Surg 2005; 31:792-794, 2005.
4. Istiantoro S, Hutauruk J.A: *Transisi Menuju Fakoemulsifikasi: Langkah-langkah Menguasai Tehnik & Menghindari Komplikasi*, Edisi 1, pp 8-12, 73-91, Jakarta: Granit 2004.

5. Maskett S, et al: *Essential in Ophthalmolgy, Cataract and Refractive Surgery,* Springer, New York 2005, pp 123-131.
6. Jacobs D.S, et al: *Ophthalmic Technology Assessment: Capsule Staining as an Adjunct to Cataract Surgery, A report from the American Academy of Ophthalmology,* Ophthalmology 2006; 113: 707-713.
7. Singh A.J, et al; *Clinical study: A histological analysis of lens capsules stained with trypan blue for capsulorhexis in phacoemulsification cataract surgery*, Eye (2003) 17, 567-570, www.nature.com/eye.
8. Van Dooren, et al: *Biocompatibility of Trypan Blue With Human Corneal Cells,* Arch Ophthalmol, 2004; 122: 736-742.
9. United States Food and Drug Administration: *Vision Blue (trypan blue ophthalmic solution) product label,* October 2005. http://www.fda.gov/cder/foi/label/2004/021670lbl.fdf.
10. Rangaraj N.R, et al: *Comparison of anterior capsule electron microscopy findings with and without trypan blue stain,* J Cataract Refract Surg, Vol 30, October 2004.
11. Satofuka S, et al: *Time course of lens capsule staining using trypan blue and indocyanine green, In vitro study in porcine eyes,* J Cataract Refract Surg 2004; 30: 1751-1754, 2004.
12. Claoe C, et al: *Fundamentals of Clinical Ophthalmology: Cataract Surgery,* BMJ Publishing Group 2003, pp 25-35.
13. Ozbek Z, et al: *Staining of Intraocular Lenses with Various Dyes: A Study of Digital Image Analysis,* Ophthalmologica 2004; 218: 243-247.
14. Melles GR, De Waard PW, Pameyer JH, Beekhuis WH: *Trypan blue capsule staining to visualize the capsulorhexis in cataract surgery*, J Cataract Refract Surg 1999; 25: 7-9, 1999.
15. Norn M.S: *Per operative trypan blue vital staining of corneal endothelium. Eight years follow up,* Acta Ophthalmol (Copenh) 1980; 58: 550-555.
16. Kulin K, et al: *Anterior capsular staining with trypan blue for capsulorhexis in mature and hypermature cataracts. A preliminary study,* Indian Journal of Ophthalmology, Vol 49: 3: 177-180, 2001.
17. Birchall W, et al: Inadvertent staining *of the posterior lens capsule with trypan blue dye during phacoemulsification,* Arch Ophthalmol 2001; 119: 1082-1083.
18. Luke C, et al: *Extended Report: Retinal tolerance to dyes,* Br J Ophthalmol; 89: 1188-1191, 2005.
19. Veckeneer M, et al: *Ocular toxicity study of trypan blue injected into the vitreous cavity of rabbit eyes,* Graefe's Arch Clin Exp Ophthalmol 2001; 239:698-704.
20. Rezai K.A, et al: *Trypan Blue Induces Apoptosis in Human Retinal Pigment Epithelial Cells,* American Journal of Ophthalmology, September 2004.
21. Steinert R.F, et al: *Cataract Surgery: Technique, Complications, Management,* Second Edition, Elsevier Science (USA), 2004, pp 295-299.
22. Osher R.H: *TB Healon5: A Three-step technique for capsular staining*, Cataract & Refractive Surgery Today, March 2005.
23. Caporossi A, et al: *Technique: Trypan Blue Staining of the Anterior Capsule: The One-Drop Technique,* Ophthalmic Surgery, Lasers & Imaging, September/October 2005, Vol 36 No 5.
24. Akahoshi T: *Soft-shell stain technique for white cataract*, ASCRS symposium on Cataract, IOL, and Refractive Surgery, Boston, MA, USA, May 2000.
25. San Laureano J, et al: *Crystalline lens capsule staining with trypan blue,* J Cataract Refract Surg 2004; 30: 2046-2049.
26. Toprak A.B, et al: *Technique: Trypan Blue Staining of the Anterior Capsule Under an Air Bubble With a Modified Cannula,* Ophthalmic Surgery, Lasers & Imaging, May/June 2003, Vol 34 No 3.